계명의대학술지 제32권 1호
Keimyung Med J
Vol. 32, No. 1, June, 2013

항이뇨호르몬 분비이상증후군으로 오인한 뇌하수체 거대선종에 의한 이차성 부신피질 기능 저하증 1례

계명대학교 의과대학 내분비학교실

김한별·이예연·조난희·한유진·정혜진·김상진·이호영·김상윤·김미경·김혜순

A Misdiagnosed Case of Secondary Adrenal Insufficiency Due to Pituitary Macroadenoma as Syndrome of Inappropriate Secretion of Antidiuretic Hormone (SIADH)

Han Byul Kim, M.D., Ye Yeon Lee, M.D., Nan Hee Cho, M.D., Yu Jin Han, M.D.,
Hye Jin Jung, M.D., Sang Jin Kim, M.D., Ho Young Lee, M.D.,
Sang Yoon Kim, M.D., Mi Kyung Kim, M.D., Hye Soon Kim, M.D.

Division of Endocrinology, Department of Internal Medicine,
Keimyung University School of Medicine, Daegu, Korea

Abstract

Hyponatremia is caused by various conditions and diseases, so it needs a precise and careful assessment and appropriate management. We described a 57-year-old male with a hyponatremia, presenting with general weakness and weight loss. Thyroid function test and rapid adrenocorticotropic hormone (ACTH) stimulation test was normal, so we assessed him as a syndrome of inappropriate secretion of antidiuretic hormone (SIADH). But in imaging work up of pituitary gland reveals a non-functioning pituitary mass and we performed a insulin secretion stimulation test and we diagnosed a secondary adrenal insufficiency. Thus, we report misdiagnosed case of secondary adrenal insufficiency due to pituitary macroadenoma as syndrome of inappropriate secretion of antidiuretic hormone (SIADH).

Key Words : Hyponatremia, Pituitary macroadenoma, Secondary adrenal insufficiency

교신저자: 김혜순, 700-712 대구광역시 중구 달성로 56, 계명대학교 의과대학 내과학교실
Hye Soon Kim, M.D., Department of Internal Medicine, Keimyung University School of Medicine
56 Dalseong-ro, Jung-gu, Daegu 700-712, Korea
Tel : +82-53-250-7417 E-mail : hsk12@dsmc.or.kr

서 론

저나트륨혈증은 임상에서 자주 접할 수 있는 흔한 전해질 불균형으로, 구역, 구토, 전신 쇠약감 등의 증상에서부터 두통, 경련, 의식변화 등의 신경학적 증상까지 다양한 증상으로 발현되며 환자의 체액 상태에 따라 저혈량성, 정상혈량, 과혈량성 저나트륨혈증으로 분류된다. 원인에 따라 치료가 달라지므로 저나트륨 혈증이 발생한 원인에 대한 정확한 진단과 치료가 필요하다[1-3]. 정상혈량 저나트륨혈증은 당류 코르티코이드의 부족, 갑상선 기능저하증, 약물, 스트레스 및 항이뇨호르몬분비이상증후군(Syndrome of inappropriate secretion of antidiuretic hormone, SIADH) 등에 의해 발생하며[4], 당류 코르티 코이드의 부족 및 갑상선 기능저하증, 약물 등의 원인이 모두 배제될 경우 항이뇨호르몬분비이상 증후군을 의심할 수 있다. SIADH에서 저나트륨혈증 은 낮은 혈장 오스몰 농도에도 불구하고 항 이뇨 호르몬이 과도하게 생산되어 발생하며, 폐병변, 뇌병변 및 이소성 종양에 의한 과분비 등이 원인으로 알려져 있다[5].

부신피질기능 저하증에 의한 저나트륨혈증은 혈청 코르티솔의 분비가 감소하게 되면서 전신의 혈압과 심박출량의 감소가 유발되고, 이에 의해 체내에서 수분의 저류를 통한 혈압의 상승과 심박출량을 유지하기 위해 이차적으로 항이뇨호르몬이 증가된다. 이로 인해 수분의 저류가 생기며 혈청 나트륨농도의 감소를 유발하여, SIADH와 유사한 기전으로 저나트륨혈증이 유발된다[6]. 이차성 부신피질 기능 저하증의 경우, 뇌하수체 종양이 가장 흔한 원인이며, 모든 원인 중 76%까지 보고되고 있으며[7], 뇌하수체 종양에 의한 이차성 부신피질 기능 저하증의 경우 뇌하수체 전엽 호르몬의 저하에 의한 증상 이외에 두통이나 시야장애 등을 동반할 수 있다.

최근 저자들은 전신 쇠약감과 체중 감소를 주소로 내원하여 심한 저나트륨혈증을 보인 환자에서 급속 부신피질자극호르몬 검사 상 정상소견을 보여 SIADH를 의심하고 수분제한과 고장성 생리식염수를 투여하였으나 저나트륨혈증이 교정되지 않은 환자를 경험하였다. 영상학적 검사에서 뇌하수체 거대선종을 발견하고 복합 뇌하수체 자극검사를 시행하여 비기능성 뇌하수체 거대 선종에 의한 이차성 부신피질기능 저하증을 진단하고 치료하였기에 이차성 부신피질 기능 저하증의 진단에 있어서 호르몬 기능 검사의 해석의 주의가 요구되는 바 증례를 통해 보고하고자 한다.

증 례

환자: 남자 57세

주소: 전신 쇠약감

현병력: 내원 1년 전부터 식욕 저하와 전신 쇠약감이 발생하였고, 2개월간 3 Kg 가량의 체중 감소가 있었다. 2일 전 고형식이에 대한 연하곤란 및 구역 증상을 보여 응급실을 통해 내과에 입원하였다.

과거력: 고혈압, 당뇨병 및 결핵 등의 과거력은 없었다.

가족력: 특이사항 없었다.

신체검사: 생체징후는 혈압 90/60 mmHg, 맥박수 74회/분, 호흡수 18회/분, 체온 36.0℃였다. 키 167 cm, 체중 47 Kg이며 체질량지수(body mass index)는 16.9 Kg/m^{2}이었다. 의식은 명료하였고 만성 병색을 보였다. 경부 림프절 종대나 갑상선종은 보이지 않았으며, 양측 호흡음과 심음은 정상이었다. 장음은 정상이었고 압통이나 반발통 및 만져지는 종물은 없었다. 양 하지의 함요 부종은 없었다.

검사실 소견: 응급실에서 시행한 말초혈액 검사 상 백혈구 7,100/uL (5,200-12,400/uL), 혈색소 12.9 g/dL (12-18 g/dL), 혈소판 265,000/uL (130,000-400,000/uL)로 특이소견 없었으며, 백혈구 분율은 정상범위였다. 혈청 생화학 검사에서 총단백 7.2 g/dL (6.7-8.3 g/dL), 알부민 4.4 g/dL (3.2-4.8 g/dL), 혈액요소질소 10 mg/dL (9-23 mg/dL), 크레아티닌 0.7 mg/dL (0.7-1.3 mg/dL), 총 칼슘 9.1 mg/dL (8.7-10.4 mg/dL), 인 2.7 mg/dL (2.5-4.5 mg/dL)로 모두 정상 참고치 이내였다. 혈청 나트륨 111 mEq/L (132-146 mEq/L), 칼륨 5.1 mEq/L (3.5-5.5 mEq/L), Cl 78 mEq/L(95-109 mEq/L)이었고, 혈청 삼투압(sOsm) 237 mOsm/kgH_2O(285-295 mOsm/kgH_2O), 소변 나트륨 106 mmol/L, 소변

삼투압(uOsm) 448 mOsm/kgH_2O (750-1200 mOsm/kgH_2O)으로 저삼투성 저나트륨혈증 소견을 보였다.

내분비학적 검사소견: 저삼투압성 저나트륨혈증의 원인을 알아보기 위해 실시한 호르몬 검사에서 갑상선 자극 호르몬(thyroid stimulating hormone, TSH) 4.02 mIU/L (0.17-4.05 mIU/L), 유리 T4 0.69 ng/dL (0.89-1.78 ng/dL), T3 93.54ng/dL (80-200 ng/dL)로 유리 T4는 감소되어 있는 반면 TSH는 정상 참고치 이내였다. 레닌 0.35 ng/L(정상범위 1.9~6.0 ng/L), 알도스테론 77.09 pg/mL (34-273 pg/mL), 부신피질 자극 호르몬 9.64 pg/mL (10-60 pg/mL), 코르티솔 7.93 ㎍/dL (1.81-12.67 ㎍/dL) 이었으며, 신속 부신피질자극호르몬 자극검사(rapid ACTH stimulation test)는 정상 소견이었다(Table 1). 환자 유리 T4가 낮은 반면 TSH는 정상소견을 보이는 상태로, 중심성 갑상선기능저하증의 가능성을 배제할 수 없을 것으로 생각되었으며, 레닌은 혈중의 나트륨 저하에 의해 감소한 것으로 사료되었으며, 급속 부신피질자극호르몬 검사는 정상이므로 SIADH에 의한 저나트륨혈증 가능성을 고려하여 치료로 수분제한과 고장성 생리식염수 주입에 저나트륨혈증이 교정되지 않았고, 뇌하수체 기능저하에 의한 이차성 부신피질 기능저하증을 완전히 배제할 수 없어 복합 뇌하수체 기능검사를 실시하였다(Table 2). 검사의 시행을 위해 인슐린 주입 후 코르티솔 및 성장호르몬의 반응이 억제되어 있었으며, 갑상선 자극 호르몬, 난포 자극 호르몬, 황체 호르몬의 반응 또한 저하되어 있는 소견을 보였다. 이는 뇌하수체 전엽의 기능 저하를 의미하는 것으로 사료된다.

방사선학적 검사소견: 단순흉부촬영은 정상이었다. 체중감소와 전신 쇠약감에 대해 악성 종양의 가능성을 배제하기 위해 시행한 상부위장관 내시경 검사와 복부초음파 검사는 정상이었으나, 양전자 방출 단층촬영 검사에서 터키안장에 포도당 대사항진을 보이는 원형의 종양을 발견하였다(Fig. 1). 터키안 자기공명이미지를 추가적으로 시행하였고, 1.9 × 2.0 × 1.2 cm 크기의 일부 낭성변화를 포함한 뇌하수체

Table 1. Rapid ACTH stimulation test

	1회	2회	3회
Cortisol (μg/dL)	5.31	13.41	18.22

ACTH: adrenocorticotropic hormone.

Table 2. Combined pituitary stimulation test

	1회	2회	3회	4회	5회
hGH (mg/dL)	1.02	1.25	1.37	1.23	1.75
TSH (μU/mL)	2.41	7.65	7.65	7.03	6.89
Prolactin (mg/dL)	22.55	46.08	37.08	33.79	32.13
FSH (mg/dL)	4.99	7.01	7.14	7.75	8.60
LH (mg/dL)	2.6	5.66	6.02	5.63	5.47
Cortisol (μg/dL)	1.5	2.84	3.72	3.76	4.78
Glucose (mg/dL)	65	30	30	41	44

HGH: human growth hormone, TSH: thyroid-stimulating hormone, FSH: follicle-stimulating hormone, LH: luteinizing hormone.

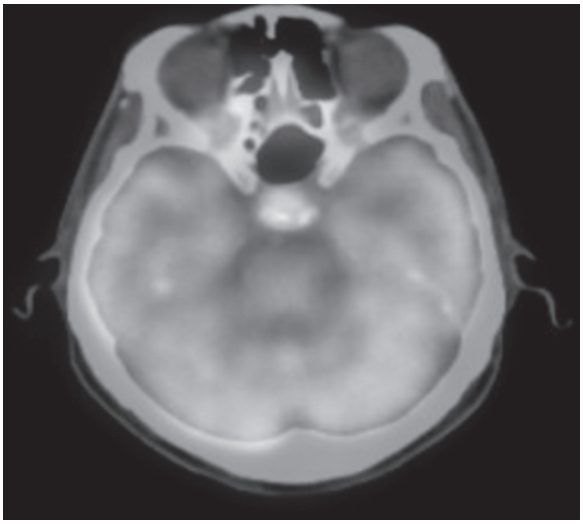

Fig. 1. A well defined, round intensely hypermetabolic mass at sell turcica.

거대선종이 관찰되었다(Fig. 2). 이전 시행하였던 복부 및 흉부 컴퓨터 단층촬영상에서는 특이점을 발견할 수 없었다.

치료 및 경과: 환자는 입원 후 이틀간 수분제한 및 고장성(3%) 생리식염수 투여를 시행하였으나 저나트륨혈증이 교정되지 않았다. 급속 부신피질 자극검사는 정상이었으나 free T4의 감소에도 불구하고 갑상선 자극 호르몬은 정상소견이며, 영상학적 검사에서 뇌하수체 거대선종 소견을 보여 복합뇌하수체자극검사를 시행하였다. 인슐린 주입 후 코르티솔 및 성장호르몬의 반응이 억제되어 있으며, 갑상선 자극 호르몬과 난포 자극 호르몬 및 황체 호르몬의 반응도 감소되어 있어 뇌하수체 거대선종에 의한 뇌하수체 전엽의 기능 저하로 판단하였다.

수술 전 경구 프레드니솔론 10 mg을 투여하면서 혈청 나트륨이 126 mEq/L에서 129 mEq/L로 상승하는 소견을 보였고 혈청 나트륨을 정상 수준으로 교정 후 경접형동 접근법을 통해 뇌하수체 선종 제거술을 시행하였다. 수술로 제거된 종괴의 조직학적 검사 결과, 유두상 형태로 배열된 한가지의 종양 세포로 이루어져 있었으며, 뇌하수체 전엽 호르몬에 대한 면역염색은 모두 음성 소견을 보여 비기능성 뇌하수체 거대 선종으로 진단하였다(Fig. 3). 술 후 환자는 프레드니솔론 2.5 mg, 레보티록신 0.05 mg 사용하며 퇴원하였고, 이 후 혈중 전해질은 정상으로 유지되는 상태로 외래에서 투약을 중단하였다.

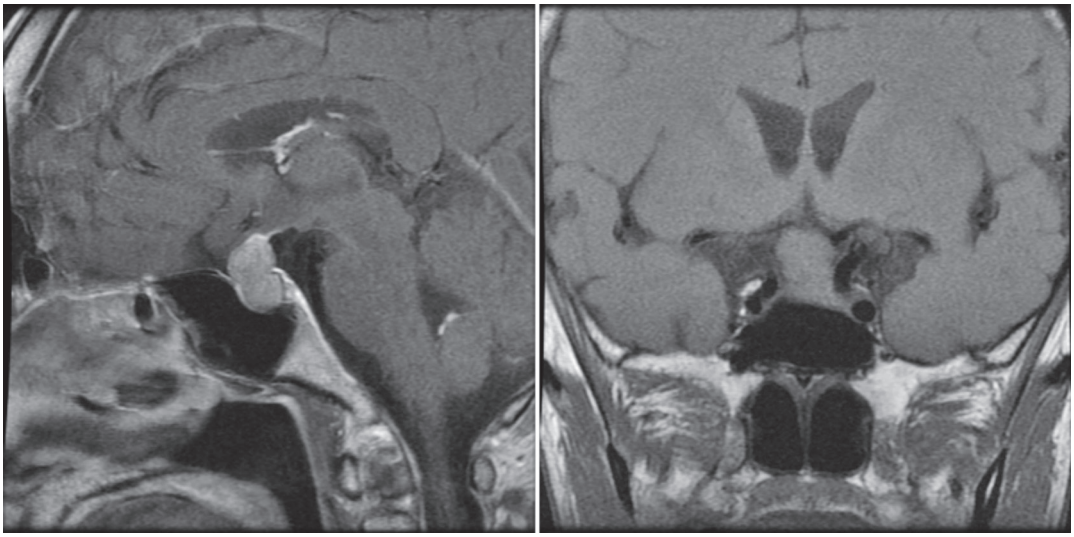

Fig. 2. Radiologic findings. T1 weighted image (T1WI) sagittal and coronal scan of sellar shows a 1.9 × 2.0 × 1.2 cm sized well-enhancing mass with focal cystic change in pituitary fossa.

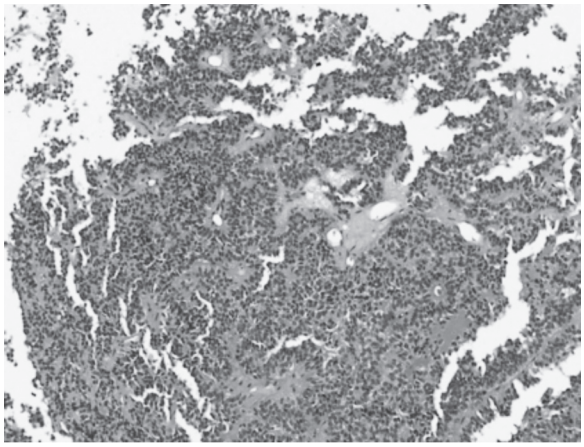

Fig. 3. Resected pituitary mass showing uniform tumor cells, which are arranged in a papillary pattern. (H & E stain, x100)

고 찰

저나트륨혈증은 혈중 나트륨 농도 135 meq/L 이하로 정의하며, 대부분 수분의 섭취 증가나 수분 저류에 의해 발생한다[7]. 저나트륨혈증을 유발하는 원인은 다양하나, 혈청 오스몰의 감소와 함께 동반되는 경우 항이뇨호르몬의 수치가 부적절하게 높거나 적절히 억제되어 있는지로 구분하는 방법과, 체액 상태(저혈량증, 정상혈량, 과혈량증)로 구분하는 방법이 있다[8-10].

저나트륨혈증의 원인은 다양하나, 정상혈량의 저나트륨혈증의 경우 갑상선기능저하증, 부신피질기능 저하증 및 항이뇨호르몬 분비 이상증후군의 경우를 고려하여야 한다[4].

본 증례의 환자의 경우, 내원 당시 피부 긴장도 저하와 설건조증 등 체액저하의 소견이 없었던 상태로 정상혈량상태로 평가할 수 있었으며, 급속 부신피질 자극호르몬 검사가 정상이고 신기능 이상소견도 보이지 않아 항이뇨호르몬분비이상증후군으로 판단하였다. 하지만 유리 T4가 감소되어 있음에도, TSH는 정상범위 이내로 상승되지 않았던 점 및 부신피질 자극 호르몬이 정상 하한치보다 낮아 중심성 뇌하수체 기능 저하증의 가능성 함께 고려하여 시행한 양전자 방출 단층촬영에서 터키안장에 대사항진 소견이 발견되었고, 뇌 자기공명영상에서 뇌하수체 거대선종 을 확인할 수 있었다. 뇌하수체 호르몬 평가를 위해 복합뇌하수체자극검사를 시행하였으며 인슐린에 대한 코르티솔, 성장호르몬의 반응이 억제되어 있어 이차성 부신피질 기능 저하증에 의한 저나트륨혈증으로 진단하였다.

시상하부-뇌하수체 병변에 의한 이차성 부신피질 기능 저하증이 있는 환자에서 methyrapone test와 급속 부신피질 자극검사는 인슐린 자극검사에 비해 그 정확도가 떨어짐을 보고하고 있다[14]. 특히 급속 부신피질 자극검사는 부신피질자극호르몬의 분비가 부신피질의 위축을 일으킬 만큼 충분한 기간 동안 감소하여야 그 진단이 가능한 것으로 알려져 있다[11].

급속 부신피질 자극검사는 cosyntropin 투여 후 혈청 코르티솔 수치가 18 ug/dL 이상으로 상승하는 경우 정상 부신피질 반응이라 평가하며, 그 이하일 경우 일차성 혹은 이차성 부신피질기능저하증의 가능성이 높은 상태로 평가한다[12]. 급속 부신피질 자극검사의 특이도는 95%로 높지만, 민감도는 그보다 낮은 것으로 보고하고 있어, 이차성 부신피질 기능 저하증을 진단하는데 있어 급속 부신피질 자극검사는 확진에는 도움이 되나, 음성으로 나온다고 하여 완전히 배제해서는 안 되며, 임상적으로 의심이 되는 경우, 인슐린 자극검사와 같은 민감도가 높은 검사가 추가적으로 필요하다[12].

또한 본 증례의 환자에서, 급속 부신피질 자극검사 결과 상 코르티솔 기저치 5.31 ug/dL, synacthen 1 mg IM 30분 후 13.41 ug/dL, 60분 후 18.22 ug/dL로 체크되었는데, synacthen 1 mg IM 30분 후 검사 결과에서 자극된 코르티솔치의 정상 기준으로 18 ug/dL, 19 ug/dL, 20 ug/dL로 다양한 수치가 제시되고 있으나, ROC 곡선 및 통계방법을 사용한 연구에서 18 ug/dL를 결정치(cut-off value)로 설정한 것으로[13-14], 본 환자에서는 결정치의 경계에 있는 18.22 ug/dL로 측정된 점을 고려하면, 중심성 뇌하수체 기능 저하증이 의심되는 환자에서 급속 부신피질 자극검사 상 18 이상이라도 경계치에 근접할 경우에는 확진을 위한 인슐린 자극검사 등의 추가적 검사가 필요할것으로 사료된다.

결론적으로 인슐린 자극검사는 정확도와 민감도는

높으나, 저혈당을 유발하므로 다른 동적 검사들에 비해 검사로 인한 위험성이 있다. 그러므로 비교적 특이도가 높고 임상적으로 안전한 급속 부신피질 자극호르몬 검사를 일차적으로 시행하도록 하며, 본 증례의 경우와 같이 급속 부신피질 자극호르몬 검사에서 정상이더라도 임상적으로 이차성 부신피질기능 저하증의 가능성을 배제할 수 없는 경우 인슐린 자극검사를 포함한 복합뇌하수체 자극 검사 등을 시행하여 확진함이 옳을 것으로 사료된다. 즉, 본 증례는 저나트륨혈증 환자에서 급속 부신피질 자극호르몬 검사 상 정상이나, 뇌 자기공명영상 검사 및 양전자 방출 단층촬영을 통해 비기능성 뇌하수체 거대선종을 확인하고, 복합 뇌하수체 검사 상 이차성 부신피질기능 저하증에 의한 저나트륨혈증을 진단하여, 경접형동 뇌하수체 선종 절제술을 시행하였던 예를 경험하였기에 이를 보고하는 바이다.

요 약

저자들은 저나트륨혈증 환자에서 급속 부신피질 자극호르몬 검사가 정상이나 양전자 방출 단층촬영 및 뇌 자기공명영상 검사를 통해 비기능성 뇌하수체 거대선종을 확인하고, 복합 뇌하수체 검사 상 이차성 부신피질기능 저하증에 의한 저나트륨혈증을 진단하였다. 저나트륨혈증 교정 후 경접형동 뇌하수체 선종 절제술 시행하였으며, 호르몬 부족 및 저나트륨혈증이 교정된 예를 경험하였기에 이를 보고하는 바이다.

참 고 문 헌

1. Post TW, Rose BD-. *Clinical physiology of acid-base and electrolyte disorders*. 5th ed. New York: McGraw-Hill; 2001.
2. Ellis SJ. Severe hyponatraemia: complications and treatment. *QJM* 1995;**88**:905-9.
3. Moritz ML, Ayus JC. The pathophysiology and treatment of hyponatraemic encephalopathy: an update. *Nephrol Dial Transplant* 2003;**18**:2486-91.
4. Harrison TR, Longo DL. *Harrison's principles of internal medicine*. 18th ed. New York: McGraw-Hill; 2012.
5. Oelkers W. Hyponatremia and inappropriate secretion of vasopressin (antidiuretic hormone) in patients with hypopituitarism. *N Engl J Med* 1989;**321**:492-6.
6. Ishikawa S, Schrier RW. Effect of arginine vasopressin antagonist on renal water excretion in glucocorticoid and mineralocorticoid deficient rats. *Kidney Int* 1982;**22**:587-93.
7. Bates AS, Van't Hoff W, Jones PJ, Clayton RN. The effect of hypopituitarism on life expectancy. *J Clin Endocrinol Metab* 1996;**81**:1169-72.
8. Adrogue HJ, Madias NE. Hyponatremia. *N Engl J Med* 2000;**342**:1581-9.
9. Anderson RJ, Chung HM, Kluge R, Schrier RW. Hyponatremia: a prospective analysis of its epidemiology and the pathogenetic role of vasopressin. *Ann Intern Med* 1985;**102**:164-8.
10. Chung HM, Kluge R, Schrier RW, Anderson RJ. Clinical assessment of extracellular fluid volume in hyponatremia. *Am J Med* 1987;**83**:905-8.
11. Giordano R, Picu A, Bonelli L, Balbo M, Berardelli R, Marinazzo E, *et al*. Hypothalamus-pituitary-adrenal axis evaluation in patients with hypothalamo-pituitary disorders: comparison of different provocative tests. *Clin Endocrinol (Oxf)* 2008;**68**:935-41.
12. Nieman LK. Dynamic evaluation of adrenal hypofunction. *J Endocrinol Invest* 2003;**26**:74-82.
13. Dorin RI, Qualls CR, Crapo LM. Diagnosis of adrenal insufficiency. *Ann Intern Med* 2003;**139**:194-204.
14. Thaler LM, Blevins LS. The low dose (1 ug) adrenocorticotropin stimulation test in the evaluation of patients with suspected central adrenal insufficiency. *J Clin Enodcrinol Metab* 1998;**83**:2726-9.